

# Neue Kathetertechniken in der Behandlung des diabetischen Fussyndroms

3–10 % der über 60-Jährigen leiden an einer peripheren arteriellen Verschlusskrankheit der Beine (PAVK), die volkstümlich als Schaufensterkrankheit oder Raucherbein bezeichnet wird. Es handelt sich um eine Durchblutungsstörung der Beine. Betroffene leiden an Beinschmerzen beim Gehen. Im fortgeschrittenen Stadium treten Gewebeschädigungen auf. Grund sind Einengungen (Stenosen) oder Verschlüsse der Becken- oder Beinarterien. Eine ausführliche Beschreibung der Krankheit mit Stadieneinteilung und spezieller Gewichtung des diabetischen Fussyndroms erfolgte im «d-journal» Nr. 172/2005 «Periphere arterielle Verschlusskrankheit (PAVK) bei Diabetes mellitus» ([www.d-journal.ch/durchsuchen/](http://www.d-journal.ch/durchsuchen/)). Der Schwerpunkt des aktuellen Artikels liegt in den neuesten technischen Entwicklungen der minimal-invasiven Behandlung der Schaufensterkrankheit.

Der Krankheit liegt in den meisten Fällen (etwa 90 %) eine Gefässwandverkalkung (Arteriosklerose) zugrunde, die oft auch die Aorta und die Arterien von Herz (etwa 50 %), Hirn (etwa 15 %) und Nieren (etwa 5 %) befällt. Risikofaktoren für die Entwicklung der Schaufensterkrankheit sind der Bluthochdruck, das Rauchen, eine schlechte Blut-

fettverteilung, fortgeschrittenes Alter, eine familiäre Belastung für Herz-Kreislaufkrankungen und chronische Nierenerkrankungen. Auch Diabetes mellitus ist ein wichtiger Risikofaktor.

Die Arteriosklerose kann isoliert oder gleichzeitig an Becken-, Oberschenkel-, Knie-, Unterschenkel- und Fussarterien auftreten. Beim Diabetiker sind im Unterschied zu anderen Risikopatienten viel häufiger die Unterschenkel- und Fussarterien betroffen.

Erschwerend kommt hinzu, dass, je länger die Zuckerkrankheit besteht und je schlechter der Blutzucker eingestellt ist, sich umso eher eine Schädigung der peripheren Nerven (Neuropathie) mit Fussdeformitäten und Gefühlsstörungen in den Füßen entwickelt. Folge sind chronische Druckstellen und zu spät bemerkte Verletzungen an Füßen und Zehen.

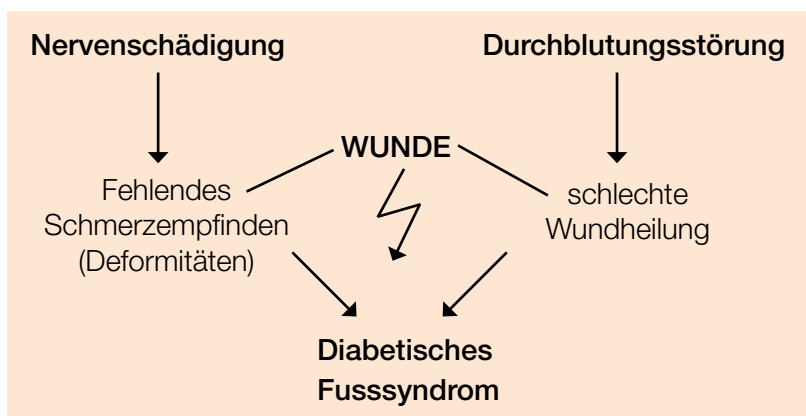
Die gestörte Durchblutung **und** die Neuropathie

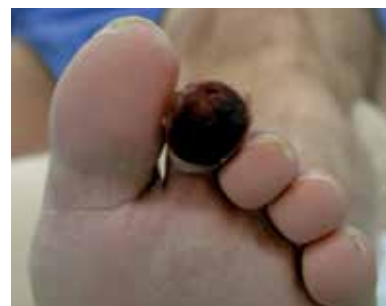

Abb. 1: Diabetiker mit Gangrän der 2. Zehe links.

führen zum diabetischen Fussyndrom. Es drohen Infektionen, welche durch die schlechte Wundheilung die Gliedmassen bedrohen. Diabetiker sind daher besonders gefährdet für Amputationen.

Treten Fuss- oder Zehenverletzungen auf, die schlecht heilen, sollte unverzüglich eine Überprüfung der Beindurchblutung in die Wege geleitet werden. Eine Zehengangrän (Gebetod, siehe Abb. 1), die innerhalb weniger Tage auftreten kann, ist ein Notfall. In vielen Fällen wird eine Durchblutungsstörung vorliegen, gelegentlich in Kombination mit einer Neuropathie.



## Gefäße eröffnen mit Kathetertechnik

Um die Wundheilung zu unterstützen und eine drohende Amputation zu vermeiden, sollten die Möglichkeiten einer Verbesserung der Durchblutung geprüft werden. Grundsätzlich eignen sich sowohl endovaskuläre Eingriffe (d.h. von innen wird das Gefäß wieder durchgängig gemacht ohne es chirurgisch zu eröffnen, z.B. mit einem Ballon) als auch chirurgische Gefäßrekonstruktionen (z.B. Bypass). An den meisten Gefäßzentren, wo verschiedene Gefäßspezialisten (Angiologen, Radiologen und Gefäßchirurgen) zusammenarbeiten, wird heute versucht, die verschlossenen Gefäße zunächst endovaskulär zu eröffnen. Falls dies misslingt, kommen operative Verfahren zum Einsatz.

Endovaskuläre Interventionen (Ballondilatation, auch Angioplastie, kurz PTA genannt) gelten als minimal invasive Eingriffe. Sie erfolgen meist über die Leiste, in örtlicher Betäubung und unter Röntgenkontrolle.

Die verengten oder verschlossenen Gefäße müssen nicht chirurgisch eröffnet werden, sondern werden durch die Haut angestochen. Über Hohlrohre (Schleusen und Katheter) und feine Führungsdrähte wird in den Gefäßen navigiert. Diese Art von Eingriff kann daher mit relativ geringem Risiko auch im fortgeschrittenen Alter durchgeführt werden. Zum Einsatz kommen Führungskatheter, Führungsdrähte, Ballone und Stents (metallische Gefäßgitter), siehe Abbildung 2.




Abb. 2:  
Metallgitter (Stent)  
für Gefäße.

Abb. © Dreamstime.com

Früher wagten sich nur wenige Spezialisten an die endovaskuläre Wiedereröffnung der Unterschenkel- oder gar der Fussarterien. Die technische Schwierigkeit besteht darin, dass meistens lange (bis 25 cm) Gefäßverschlüsse vorliegen. Hinzu kommt, dass die Unterschenkel- und Fussarterien schmal (1,5 mm bis 3mm) und die Verschlüsse oft stark verkalkt sind.

In den letzten Jahren wurden jedoch bedeutende Fortschritte bei diesem Verfahren an Unterschenkel- und Fussarterien erzielt. Dies wurde dank neuen Ballonen mit sehr feinem Profil und verbesserten Führungsdrähten möglich. Dank des verbesserten Materials und der zunehmenden Erfahrung der Fachspezialisten lassen sich heute teils auch lange Verschlüsse wieder eröffnen, die bis vor kurzem als kaum behandelbar galten.

Oft bleiben die Verschlüsse zwar nicht dauerhaft offen, aber zumindest so lange bis die Fusswunden abgeheilt sind. Auch wenn die Gefäße mit der Zeit wieder zugehen, können so in vielen Fällen größere Amputationen vermieden werden.

## Neues Behandlungskonzept und Anatomie

Ähnlich wie bei den Herzkranzarterien wird jeder Unterschenkelarterie ein bestimmtes Blutversorgungsareal zugeordnet (Abb. 3). Zunächst wird versucht, die für das Wundgebiet und damit für die Wundheilung wichtigste Arterie anzugehen. Gelingt eine Wiedereröffnung, steigen die Heilungschancen deutlich. Erst wenn dies nicht möglich ist, versucht man, andere Unterschenkelarterien zu eröffnen.

Um die Prinzipien der technisch anspruchsvollen endovaskulären Eingriffe unterhalb des Knies zu verstehen, muss man einige

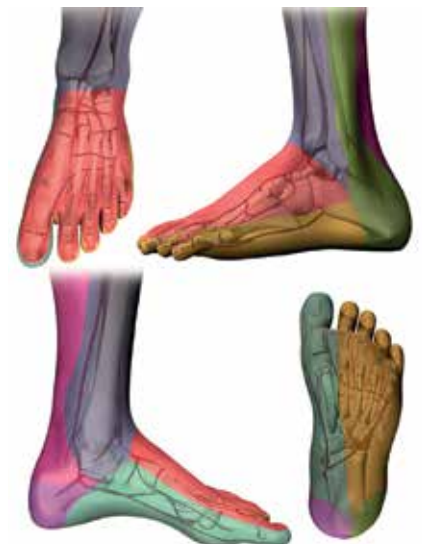

Abb. 3:  
Gewebsareale des Fußes können einem bestimmten Blutgefäß zugeordnet werden.

Abb. © Mit freundlicher Genehmigung von COOK® Medical

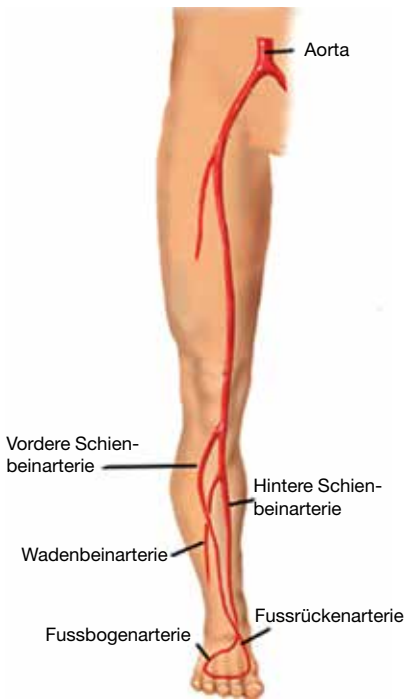


Abb. 4: Gefäßanatomie des Beines.

Abb. © yoursurgery.com – Arteries of the leg.  
© J. Norah

anatomische Grundlagen kennen. Die Blutversorgung des Fusses erfolgt hauptsächlich über zwei Unterschenkelarterien.

Die hintere Schienbeinarterie (Arteria tibialis posterior) zieht an der Innenseite des Unterschenkel zum Innenknöchel und zur Fusssohle.

Die vordere Schienbeinarterie (Arteria tibialis anterior) zieht an der Vorder- und Aussenseite des Unterschenkels zum Fussrücken und geht über in die Fussrückenarterie (Arteria dorsalis pedis). Beide Arterien sind in der Regel über die Fussbogenarterie miteinander verbunden.

Eine dritte Arterie, die Wadenbeinarterie (Arteria fibularis

oder Arteria peronea), verläuft in der Tiefe des Unterschenkels und versorgt vorwiegend die Aussenseite der Ferse mit Blut. Teilweise hat sie Verbindungen (Kollateralen) zu den anderen Arterien (Abb. 4).

## Neue Kathetertechniken

Zu Beginn einer endovaskulären Intervention am Unterschenkel wird versucht, mit einem feinen Führungsdraht in Blutflussrichtung in das verschlossene Gefäss einzudringen und den Draht vorsichtig durch den Verschluss zu lenken. Voraussetzung für ein Gelingen ist, dass unterhalb des Verschlusses noch ein Gefässabschnitt folgt, der wieder offen ist.

Gelingt die Verschlusspassage, wird ein Ballon über den Draht nachgeschoben und im verschlossenen Gefässabschnitt aufgeblasen. Manchmal ist es nicht möglich, den Verschluss zu überwinden. In geeigneten Fällen kann man dann versuchen, den Gefäss-

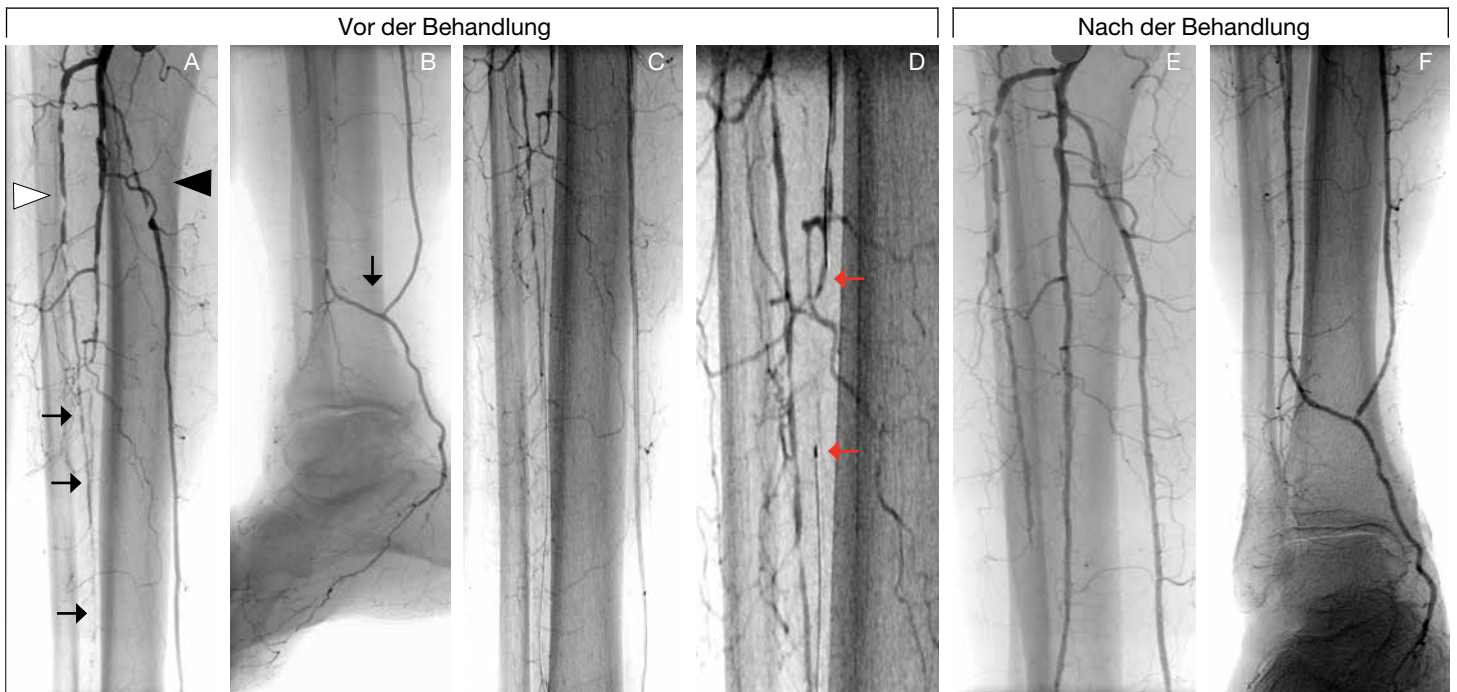


Abb. 5: Transkollaterale Technik:

(A) Die hintere Schienbeinarterie (Arteria tibialis posterior) ist kurz nach Abgang höchstgradig verengt (schwarzes Dreieck). Die vordere Schienbeinarterie (Arteria tibialis anterior) ist chronisch verschlossen (weisses Dreieck) ohne Wiederanschluss in der Fussrückenarterie (Arteria dorsalis pedis).

Die Wadenbeinarterie (Arteria fibularis, schwarze Pfeile) ist ab Mitte Unterschenkel nur noch fadenförmig zu erkennen, teils verschlossen und (B) füllt über eine Verbindungsarterie (schwar-

zer Pfeil) aus der hinteren Schienbeinarterie (Arteria tibialis posterior) wieder auf. (C) Über diese Verbindungsarterie wird die Wadenbeinarterie, die sich in Flussrichtung nicht eröffnen liess, gegen die Flussrichtung im Rendez-vous-Verfahren (D) erfolgreich wieder eröffnet. Die roten Pfeile markieren die Enden der Führungsdrähte.

(E/F) zeigen das Endresultat mit wieder eröffneter Wadenbeinarterie (Fibulararterie).

Abb. © Eigene Publikation in info@herz+gefäss Nr. 6/2013



verschluss entgegen der Blutflussrichtung zu eröffnen. Hierfür wird das gesunde Gefäss unterhalb des Verschlusses angestochen (z. B. am Fussrücken) und der Draht entgegen der Blutflussrichtung in den verschlossenen Gefässabschnitt vorgeschoben.

Eine weitere technische Möglichkeit bietet sich gelegentlich an, wenn der Fussbogen offen ist oder eine kräftige Verbindungsarterie (Kollateralarterie) besteht. Man kann dann mit dem Führungsdraht von einer Schienbeinarterie zur anderen gelangen und so versuchen, einen Verschluss entgegen der Blutflussrichtung zu eröffnen. Einige Beispiele von Gefässwiedereröffnungen sind in Bildserien erklärt (Abb. 5 und 6).

Trotz der technischen Fortschritte gelingt es jedoch nicht immer, verschlossene Gefässe wieder zu eröffnen. Der häufigste Grund für ein Misslingen sind zu starke, manchmal steinharte Gefässwandverkalkungen. Entweder es gelingt gar nicht, den Verschluss mit dem Draht zu überwinden, oder es lässt sich kein Ballon über den Draht nachschieben. In solchen Fällen bieten sich manchmal chirurgische Bypassoperationen an.

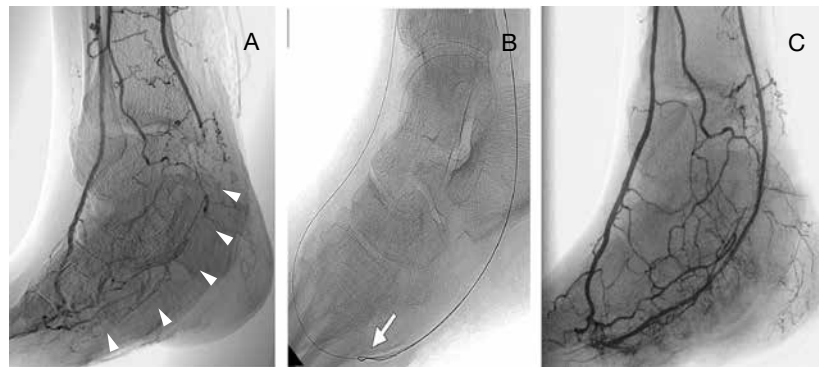


Abb. 6: «Pedal-plantar loop»-Technik:

(A) Die hintere Schienbeinarterie (Arteria tibialis posterior) ist am Übergang auf die Fussarterie (Arteria plantaris communis) chronisch verschlossen (weisse Dreiecke) und schliesst kurz vor dem Fussbogen (Arcus plantaris) wieder an.

(B) Mit zwei Führungsdrähten (weisser Pfeil), der eine über die hintere Schienbeinarterie (Arteria tibialis posterior), der andere über die vordere Schienbeinarterie (Arteria tibialis anterior) gelingt es, die Verschlüsse zu überwinden und

(C) die verschlossenen Segmente mit einem Ballon zu erweitern.

Abb. © Eigene Publikation im VASA 2010 Aug;39(3):278-83

Ziel aller ärztlichen Bemühungen und der engen Zusammenarbeit zwischen den verschiedenen Fachspezialisten (Hausarzt, Diabetologe, Angiologe, Gefässchirurgie u. a.) ist, möglichst grössere Gliedmassenamputationen zu vermeiden.

*Dr. med. Gilles Sauvant, Facharzt für Angiologie*

## Neuer Markenauftritt: Die Schweizerische Diabetes-Gesellschaft wird zu diabetesschweiz



**Vielleicht haben Sie es schon gemerkt: Die Schweizerische Diabetes-Gesellschaft und ihre regionalen Gesellschaften modernisieren ihren Markenauftritt. Um die erfolgreiche Weiterentwicklung der Strategie und des Tätigkeitsbereiches der Organisationen abzubilden, treten wir ab sofort mit einem neuen Logo und modernerem Corporate Design auf.**

«Wir haben unsere Strategie und unsere Ausrichtung bestmöglich an die Herausforderungen der Zukunft angepasst. Die Diabetes-Gesellschaften sind heute aktive Patienten- und Fachorganisationen, die auf nationaler und regionaler Ebene ernstzunehmende Rollen im Gesundheitswesen einnehmen», erklärt Juan F. Gut, Präsident von diabetesschweiz. Zudem wollen die Organisationen in Zukunft noch weiter hervorheben, was sie einzigartig macht: nämlich das Zusammenspiel aus Information, Beratung und Prävention - wobei die betroffene Person immer im Mittelpunkt steht. Diese Entwicklung soll durch einige Neuerungen in unserem Markenauftritt zum Ausdruck gebracht werden. Erstens

wird der etwas verstaubte Name «Schweizerische Diabetes-Gesellschaft» durch das moderne, prägnantere «diabetesschweiz» ersetzt. Zweitens umreisst der neue Claim «Information. Beratung. Prävention.» in knapper Weise unser zentrales Tätigkeitsfeld. Und drittens garantiert das nur ganz leicht veränderte Männchen im gewohnten Rot trotz aller Veränderung einen gewissen Wiedererkennungseffekt.

Der Name «Schweizerische Diabetes-Gesellschaft» bleibt als offiziell eingetragener Vereinsname bestehen und kann auch weiterhin als Postanschrift verwendet werden. In unserer Kommunikation nach aussen soll aber diabetesschweiz als Marke in der Öffentlichkeit etabliert werden. Daher werden seitens nationalen Dachverbands in Baden der neue Name, das neue Logo und der Claim künftig in allen Anwendungsbereichen zum Einsatz kommen. Bereits im Januar 2016 wurden die wichtigsten Kommunikationsmittel angepasst. Die restliche Umstellung erfolgt Schritt für Schritt in den Folgemonaten.

In den regionalen Diabetes-Gesellschaften werden die Markenauftritte und der Name im Zuge der Brand-Erneuerung ebenfalls in den nächsten Monaten überarbeitet und vereinheitlicht.

*Baden, Januar 2016*